

Doenças da Aorta Torácica

Ricardo Ribeiro Dias

Noedir Antônio Groppo Stolf

Instituto do Coração da Faculdade de Medicina da USP

Introdução

As doenças da aorta apresentam elevada morbimortalidade. Geralmente é o clínico geral ou o cardiologista que se depara com o paciente e deve fazer o diagnóstico, portanto o reconhecimento da doença, através do conhecimento do quadro clínico e de sua história natural são importantes para a identificação e tratamento adequado das principais afecções da aorta.

Nos últimos anos, devido ao desenvolvimento dos métodos de diagnósticos complementares, houve aumento da identificação das diversas doenças da aorta, o que possibilitou maior número de diagnósticos in vivo (tais como o hematoma intramural e as ulcerações de aorta), anteriormente apenas diagnosticadas nas necropsias.

Durante a vida, a aorta absorve o impacto de 2 a 3 bilhões de batimentos cardíacos enquanto distribui aproximadamente 2 milhões de litros de sangue pelo corpo.

A aorta torácica é dividida em três segmentos. O segmento inicial ou aorta ascendente é dividido em dois. A porção proximal que se estende da valva aórtica à junção sinotubular, que compreende os seios de valsalva, que sustenta as válvulas da valva aórtica e de onde originam os óstios coronarianos, e a porção distal, que se estende da junção sinotubular ao arco aórtico. O arco aórtico é o

segmento médio, compreendido entre o início do tronco braquiocefálico à artéria subclávia esquerda. O segmento distal ou aorta descendente se estende desde a artéria subclávia esquerda até o diafragma (fig.1).

O conhecimento dos valores dos diâmetros normais dos diversos segmentos aórticos é importante para avaliação e conduta das doenças da aorta. Os diâmetros da aorta aumentam com a idade, e variam de acordo com o sexo. O diâmetro da aorta ascendente pode ser calculado pela fórmula $D(\text{mm}) = 31 + 0.16 \cdot \text{idade}$ e da descendente pela fórmula $D(\text{mm}) = 21 + 0.16 \cdot \text{idade}^{1,2}$.

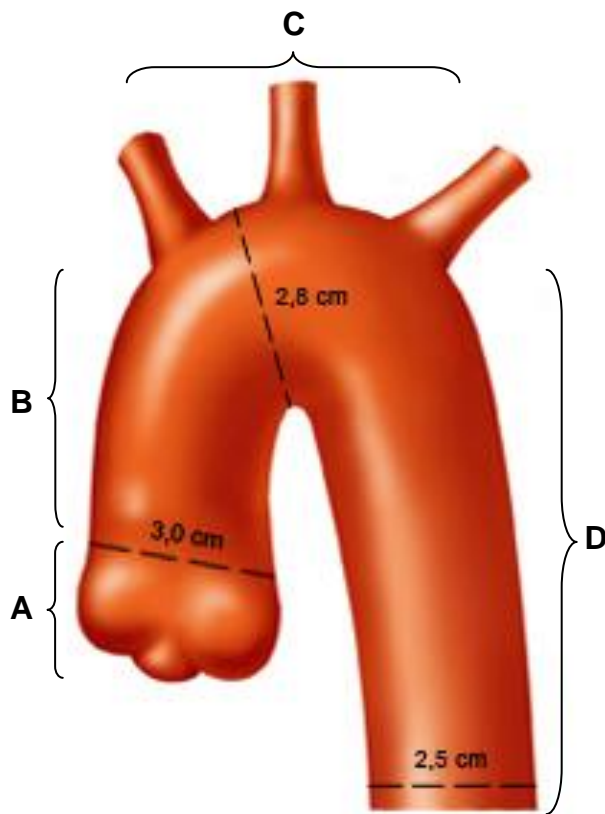


Figura 1. Desenho esquemático da aorta torácica com os segmentos ascendente (raiz da aorta e porção tubular), arco e descendente respectivamente ilustradas como A, B, C, D.

Morfologia da aorta torácica e alterações decorrente do envelhecimento, da dilatação aneurismática e das dissecções.

A aorta é uma artéria elástica composta por três camadas: a íntima, a média e a adventícia.

A camada interna ou íntima consiste de uma única camada de células endoteliais sobre uma lâmina basal ou lâmina elástica interna que separa a íntima da média.

A camada média é constituída de células musculares lisas em matriz de elastina, colágeno e substância fundamental mucóide dispostas como lamelas circulares, compondo as fibras elásticas da parede da aorta. As unidades lamelares (lamelas elásticas concêntricas) constituem o arcabouço estrutural da camada média e servem para manter o fluxo de sangue para diante durante a diástole. Durante a sístole, o diâmetro das lamelas aumenta, enquanto que na diástole, as fibras elásticas sofrem um rebote elástico projetando para diante o sangue no interior da aorta ³. A aorta torácica é composta de 45 a 56 unidades lamelares enquanto que a aorta abdominal contém apenas 28 unidades, razão pela qual a última apresenta maior incidência de dilatações e/ou fenômenos de ruptura ⁴. A maior parte da elasticidade e do estiramento tensil da aorta é derivada da camada média.

Circundando a média, encontra-se a camada adventícia, constituída de tecido conectivo frouxo com fibroblastos, colágeno, elastina e substância fundamental.

O colágeno e a elastina são as principais proteínas estruturais da aorta, sendo o primeiro responsável pela força tensil do vaso e a segunda pela sua

capacidade de rebote elástico ⁵.

A fibrilina, proteína que se distribui na matriz extracelular de vários tecidos, funciona como arcabouço para depósito de elastina durante a elastogênese. Outras proteínas estruturais da matriz extracelular são a laminina, os glicosaminoglicanos, os proteoglicanos e a fibronectina. Alterações dessas proteínas também estão relacionadas ao aumento do diâmetro da aorta.

A manutenção do diâmetro externo da aorta é função biomecânica da adventícia. A perda de células musculares lisas da média não deve alterar esse diâmetro externo ⁶.

Durante o envelhecimento normal, ocorre a fragmentação das fibras elásticas, diminuição das células musculares lisas, o colágeno torna-se mais proeminente e desorganizado, a substância fundamental amorfa aumenta, resultando na diminuição das propriedades elásticas da aorta, enfraquecimento da sua parede e subsequente dilatação ⁷. Por isso ocorre aumento da incidência dos aneurismas de aorta a partir da 6ª e 7ª década de vida.

A formação dos aneurismas é decorrente da degeneração das lamelas elásticas da adventícia. A degradação da elastina se inicia na camada íntima e média. Porém a desorganização da arquitetura da média não implica em perda da função biomecânica e dilatação da aorta. A ruptura e a depleção da elastina da camada média já é máxima nos estágios iniciais da dilatação da aorta. Será somente após a degradação das lamelas elásticas da adventícia, associadas ao dano do colágeno local, que ocorrerá a formação do aneurisma ⁵.

As metaloproteinases (família de endopeptidases produzidas por leucócitos e

células musculares lisas na parede da aorta) têm como função a degradação da elastina, do colágeno e das outras proteínas relacionadas à integridade da parede da aorta. O desbalanço entre as metaloproteinases e seus inibidores endógenos também contribuem para a degradação da matriz extracelular da camada média, resultando em perda da integridade estrutural e formação do aneurisma.

Na dissecação da aorta é a ruptura da íntima da aorta que permite ao sangue penetrar na parede aórtica e forçar a descontinuidade das camadas vasculares por extensões variáveis. Essa delaminação avança rapidamente ao longo do terço externo da média, mais delgado, possibilitando a ruptura para o pericárdio ou espaços pleurais assim como fenômenos isquêmicos à montante e à jusante do orifício de entrada. Na dissecação do tipo A de Stanford os pacientes são geralmente mais jovens e a degeneração do tecido elástico é o achado mais comum, enquanto que na dissecação do tipo B, a lesão é secundária a degeneração da média pelo uso e desgaste do envelhecimento, acometendo em geral pacientes mais idosos ⁸. A ruptura é mais freqüente na aorta proximal pelo seu maior diâmetro transversal (Lei de Laplace) e porque a aorta descendente tem camada de sustentação adicional oferecida pela pleura parietal.

Aneurisma de Aorta

Definição

O aneurisma da aorta é uma dilatação irreversível que excede seu diâmetro normal para idade e peso. É denominado aneurisma quando o diâmetro transversal da aorta exceder em uma vez e meia o diâmetro normal (fig. 2).

Aneurisma fusiforme é aquele em que toda a circunferência da aorta se encontra, acometido e dilatado. No aneurisma sacular a dilatação é restrita a uma porção da parede aórtica, estando o restante da circunferência normal. Pseudoaneurisma é o termo utilizado quando a dilatação da aorta não envolve a íntima, o que pode ocorrer nos sítios de anastomoses, entre materiais protéticos, após trauma torácico fechado e em aneurismas micóticos.

Os aneurismas são descritos conforme sua localização anatômica, sendo os aneurismas da aorta torácica aqueles envolvendo as porções ascendente, arco, descendente e toraco-abdominal quando se estender para porção abdominal.

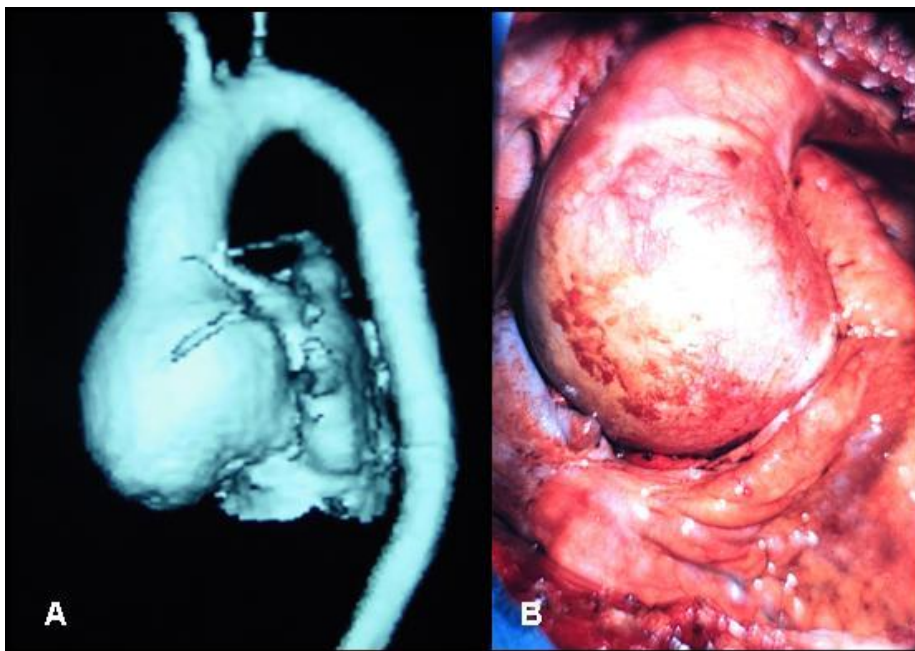


Figura 2. A. Angiotomografia de aneurisma da aorta ascendente. B. Fotografia intra-operatória de aneurisma da aorta ascendente.

Dados epidemiológicos

Cerca de 50% a 60% dos aneurismas de aorta torácica comprometem a

aorta ascendente, 30% a 40% a descendente, 10% o arco e 10% apresentam comprometimento da porção toraco-abdominal.

A incidência dos aneurismas da aorta torácica é estimada em 5,9 casos por 100.000 pessoas/ano. A média de idade no diagnóstico varia de 59 a 69 anos, com predominância do sexo masculino de 2:1 a 4:1.

Vários são os fatores predisponentes para os aneurismas da aorta, tais como: tabagismo, hipertensão, aterosclerose, desordens genéticas (síndrome de Marfan e Ehlers-Danlos), infecciosa (sífilis) e congênita (valva aórtica bivalvulada).

A valva aórtica bivalvulada é uma das más formações congênicas mais comuns, com uma prevalência de 1% a 2%. É considerada fator de risco para o desenvolvimento de dilatações da aorta ascendente, formações de aneurismas e dissecções da aorta pela associação com alterações da estrutura da aorta (maior infiltração linfocítica e apoptose de células musculares lisas). A ocorrência de aneurismas foi descrito, podendo variar de 35% a 80%⁹.

História natural

A história natural dos aneurismas da aorta torácica (AAT) é variada devido ao amplo espectro de etiologias, a falta de grandes séries de pacientes seguidos e ao fato de que parte das evidências disponíveis sobre os fatores de risco e a razão de crescimento derivar de estudos sobre os aneurismas da aorta abdominal (AAA).

Baseado na lei de Laplace, na qual a tensão superficial aumenta proporcionalmente ao aumento do diâmetro do aneurisma, pressupõe-se que quanto maior o aneurisma, maior o risco de ruptura. Szilagyi et al.¹⁰ confirmaram este achado, na qual os maiores aneurismas apresentavam maior taxa de

expansão. Neste estudo, os autores observaram que em pacientes com AAA assintomáticos, o risco de ruptura e sobrevivência em seguimento de até 10 anos dos pacientes não operados, variou conforme o tamanho inicial desses aneurismas. O risco de ruptura foi de 19,5% para os aneurismas menores que 6cm e de 43% para os maiores de 6cm.

Guirguis e Barberem ¹¹ em estudo prospectivo de portadores de AAA relacionaram o tamanho do aneurisma, a velocidade de expansão e o risco de ruptura. Observaram que aneurismas com diâmetros menores de 4cm apresentaram expansão de 0,2cm/ano e nos maiores que 4cm expansão variada de 0,3cm a 0,8cm/ano. A incidência de ruptura em 6 anos de seguimento para aneurismas menores de 4cm e de 4cm a 5cm foi respectivamente de 1% e 2% enquanto que nos aneurismas maiores de 5cm a incidência de ruptura aproximou-se dos 20%. Apesar da importante relação do tamanho do aneurisma e suas complicações, aneurismas pequenos também rompem. Darling ¹² observou 39% de ruptura nos aneurismas menores de 6cm de diâmetro, que durante evolução, não foram operados.

Coady et al. ¹³ observaram comportamento semelhante nos AAT. O diâmetro médio relacionado à ruptura ou dissecação foi de 6cm, sendo que os aneurismas da aorta ascendente e arco romperam ou dissecaram com diâmetros médios de 6cm e os da aorta descendente ou toraco-abdominal com 7,2cm. Os pacientes desta série, portadores de síndrome de Marfan, apresentaram essas complicações com diâmetros menores que 5cm. A análise de regressão logística revelou um aumento de 4,3 vezes do risco de dissecação ou ruptura nos aneurisma de 6,0cm a 6,9cm de diâmetro quando comparados aqueles com 4,0cm a 4,9cm.

Dapunt et al. ¹⁴ observaram razão de crescimento maior nos aneurismas com diâmetro maior que 5cm no momento do diagnóstico, nos pacientes tabagistas e naqueles com história de hipertensão. Experiência esta não compartilhada por Hirose et al. ¹⁵ que não observaram esses efeitos do tamanho sobre a velocidade de crescimento nos AAT.

Manifestações clínicas

Aproximadamente 75% dos aneurismas da aorta são assintomáticos ¹⁶ e diagnosticados ao acaso em exames de rotina ou na investigação de outras doenças.

Quando sintomáticos, podem se manifestar como dor torácica, lombar ou abdominal, com ou sem instabilidade hemodinâmica. Nas situações de ruptura da aorta poderá ou não ocorrer exteriorização do sangramento; tamponamento cardíaco, hemotórax, hemomediastino, sangramento para o retroperitônio, sinal de Einstein, hematêmese, hemoptise, hemoptoicos. Quando houver o comprometimento da valva aórtica com insuficiência valvar o paciente poderá apresentar insuficiência cardíaca. Sinais ou sintomas relacionados ao efeito de massa da dilatação aneurismática secundária a compressão de estruturas adjacentes tais como síndrome de veia cava superior, disfagia, insuficiência respiratória e disfonia também podem estar presentes. Poderá ocorrer fenômenos embólicos manifestados como acidente vascular cerebral, infarto do miocárdio, dos vasos abdominais ou isquemia de membros. A associação com o aneurisma da aorta abdominal é descrita em 10% a 20 % dos pacientes com aneurismas ateroscleróticos da aorta ascendente ¹⁷.

Tratamento

Um dos aspectos mais importantes no manuseio dos pacientes com aneurisma da aorta é a determinação do momento ideal para a indicação do tratamento cirúrgico.

O tratamento clínico visa à prevenção do crescimento do aneurisma e suas complicações de ruptura e dissecção.

O tratamento medicamentoso objetiva o rigoroso controle da pressão arterial, da frequência cardíaca, do perfil lipídico, além da suspensão, quando for o caso, do tabagismo. Os beta bloqueadores ocasionam uma diminuição da dp/dt e controle pressórico. No Instituto do Coração da Faculdade de Medicina da USP (InCor-HCFMUSP), utiliza-se de rotina em todos os pacientes com aneurismas de aorta, salvo nos casos de contra-indicações, objetivando uma frequência cardíaca de 60bpm e pressão arterial sistólica de 120mmHg.

Outros fármacos, tais como os inibidores de enzima de conversão e as estatinas possuem efeito protetor na fisiopatologia dos aneurismas de aorta por reduzir o estresse oxidativo^{18,19}.

Os pacientes com aneurismas de aorta devem evitar realizar exercícios isométricos e levantamento de peso, pois ocasionam aumento da pressão intratorácica e da pressão arterial. Exercícios aeróbicos (caminhadas e bicicleta) geralmente são seguros, no entanto deve ser avaliada a resposta da curva pressórica durante o exercício, evitando elevações acima de 180mmHg²⁰.

A moderna cirurgia para a correção do aneurisma de aorta é profilática,

algumas vezes terapêutica e raramente paliativa. A razão de ser profilática é evitar a ruptura da aorta com suas conseqüências. Independentemente da localização, fator etiológico e sintomas, a evolução de todos os aneurismas será a ruptura ou a dissecção da aorta. Portanto, a decisão de quando o paciente deve ou não ser encaminhado ao tratamento cirúrgico profilático leva em consideração o risco de ruptura associado às comorbidades e etiologia do aneurisma.

Quando o paciente apresentar sintomas relacionados ao aneurisma a cirurgia é justificada em bases terapêuticas, especialmente porque o risco de ruptura é maior, independentemente do diâmetro ou da localização. Entretanto ainda existe controvérsia para os pacientes assintomáticos.

A primeira descrição da troca da aorta ascendente utilizando um enxerto aórtico foi realizada por Cooley e DeBakey in 1956.

Os aneurismas da aorta torácica assintomáticos devem ser encaminhados para o tratamento cirúrgico quando o seu diâmetro exceder os 5cm, pela baixa mortalidade do procedimento (menor de 2%), associada ao risco de ruptura com diâmetros maiores de 5cm ²¹⁻²³. Svensson et al. ²⁴ mostraram que 12% dos seus pacientes com aneurismas de aorta apresentaram ruptura com diâmetros menores de 5cm.

No InCor-HCFMUSP os aneurismas da aorta ascendente são operados quando apresentam diâmetro maior que 5,5cm, seja pelo aumento do risco de ruptura que ocorre entre 5,5cm e 6cm (aumento abrupto de 30%) ou pela pior sobrevida que apresentam em 5 anos quando maiores que 6cm (redução na expectativa de vida de 20% a 40%). Na ectasia anulo-aórtica, com ou sem

insuficiência aórtica associada, a possibilidade de correção da dilatação da aorta associada a preservação da valva aórtica, permite que esse procedimento seja indicado mais precocemente, com diâmetro de 5cm. Nas situações de valva aórtica bivalvulada, a substituição da aorta ascendente deve ser feita quando esta atingir 5cm, assim como nos aneurismas saculares, pelos mesmos motivos de complicações. Em procedimentos associados, aorta ascendente com diâmetro maior ou igual a 4,5cm também deve ser substituída. Os aneurismas do arco aórtico, pela morbidade neurológica do procedimento, são operados com diâmetro a partir de 6cm. Os aneurismas da aorta descendente ou toracoabdominais, pela complexidade, pelos riscos de isquemia medular e esplâncnica, são operados quando maiores que 6,5cm de diâmetro. O advento das próteses endovasculares permitiu, para lesões específicas, o tratamento com diâmetros menores, pela menor invasividade e risco do procedimento ²⁵.

Pacientes portadores de síndrome de Marfan ou Ehler-Danlos têm indicação com diâmetros menores, entre 4,5cm e 5cm, pois em função das alterações do tecido conectivo, apresentam risco aumentado de complicação (dissecção ou ruptura) com diâmetros menores ²¹⁻²³.

Além do tamanho, a velocidade de crescimento transversal do aneurisma maior que 0,5cm/6meses ou 1cm/ano é motivo de indicação de tratamento cirúrgico nos pacientes assintomáticos pelo risco de ruptura ²¹.

Alguns cuidados pré-operatórios devem ser observados nos pacientes com aneurisma de aorta. Cerca de 1/3 dos pacientes apresentam doença pulmonar obstrutiva crônica, portanto a espirometria e a gasometria arterial devem ser solicitadas para extratificação e tratamento adequado dos mesmos. Ultra-som

doppler de carótidas deve ser solicitado nos pacientes acima de 65 anos.

Dissecção de aorta

Definição

A dissecção da aorta é um evento patológico agudo, caracterizado pela delaminação da camada média, a partir de uma ruptura da íntima, criação de uma falsa luz por onde o sangue corre paralelamente à luz verdadeira por extensão variada. A ruptura da camada íntima ocorre principalmente nos pontos de fixação do vaso onde a tensão superficial é maior, isto é, na junção sinotubular e no ístmo da aorta (fig. 3).

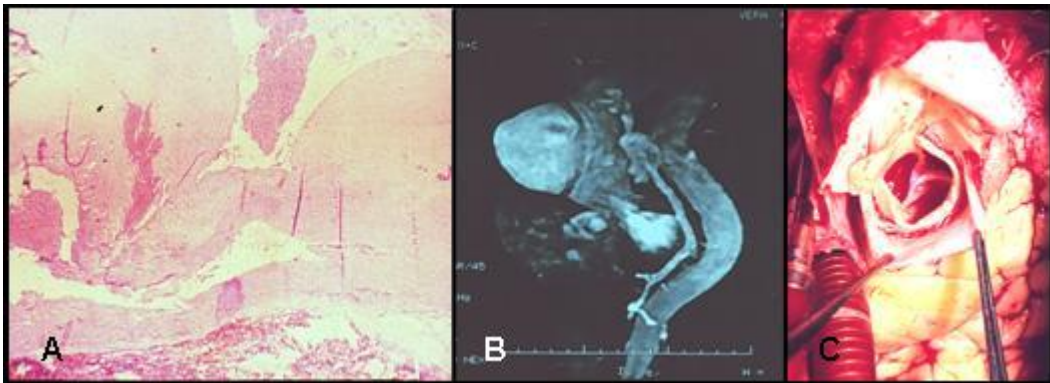


Figura 3. A. Fotografia de microscopia óptica corada com HE de aorta dissecada, onde é possível identificar a camada média delaminada. B. Fotografia de angiorressonância de aorta dissecada. C. Fotografia intra-operatória onde identifica-se a aorta ascendente delaminada.

Classificações

O tempo de início do evento da dissecção determina sua classificação em aguda ou crônica. Quando o início do evento é menor que duas semanas define-

se como dissecção aguda, processos mais tardios, como dissecção crônica.

Classificações levando em consideração o segmento da aorta acometido também foram propostas (fig. 4). A primeira foi proposta por DeBakey et al.²⁶. A dissecção é do tipo I quando houver acometimento da aorta ascendente com a delaminação estendendo-se pelo arco aórtico e aorta descendente por extensões variadas. Será do tipo II quando a delaminação se restringir a aorta ascendente e do tipo III quando a delaminação se estender a partir da artéria subclávia esquerda em direção ao diafragma (IIIa) ou até o abdome (IIIb). Outra conhecida classificação foi descrita por Daily et al.²⁷ que define como Stanford tipo A quando ocorrer o comprometimento da aorta ascendente e Stanford tipo B quando o acometimento for a partir da artéria subclávia esquerda. Quando a delaminação acometer o arco aórtico, sem o comprometimento da aorta ascendente, classifica-se como Stanford tipo B, diferentemente do que se fazia anteriormente²⁶.

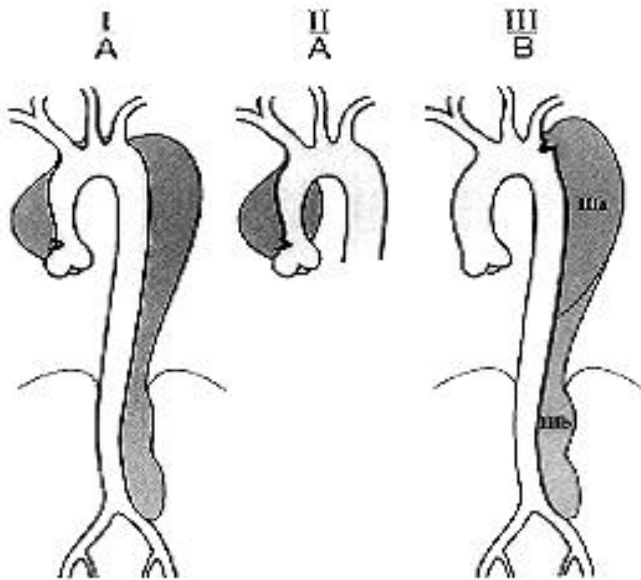


Figura 4. Classificação das dissecções da aorta proposta por DeBakey e Daily.

Tipo I ou Stanford tipo A - Delaminação da aorta ascendente que se estende por extensão variada da aorta descendente. Tipo II ou Stanford tipo A - Delaminação da aorta ascendente que se restringe à aorta ascendente. Tipo III ou Stanford tipo B - Delaminação da aorta descendente que se estende por extensão variada. IIIa - se for restrita a aorta descendente torácica e IIIb - se estender até a aorta abdominal.

O reconhecimento dessas classificações é necessário, pois será importante no tratamento a ser empregado, em função da diferença de comportamento da moléstia conforme sua localização e tempo do acometimento.

História Natural

A evolução clínica dos pacientes varia conforme a localização do segmento delaminado e se o processo é agudo ou crônico. As dissecções proximais

(Stanford tipo A) apresentam risco de ruptura seguido de óbito de 1% a 2% por hora nas primeiras 24-48hs e ao final de 14 dias mortalidade variável de 60% a 90%. As dissecções distais (Stanford tipo B) apresentam na fase aguda mortalidade de 10%. As dissecções crônicas, sejam proximais ou distais, apresentam comportamento semelhante aos dos aneurismas de aorta ²⁸.

Manifestações clínicas

A maioria dos pacientes portadores de dissecção aguda da aorta apresenta dor intensa, de início súbito, de caráter migratório e geralmente descrita como sensação de rasgamento ou pontada. A localização inicial da dor sugere o local do início da dissecção. Nas dissecções proximais, a dor começa no precórdio, irradia-se para pescoço, braços, mandíbula antes de migrar para as costas, região lombar ou membros inferiores. Nas dissecções distais, é preferencialmente referida como dor nas costas, irradiada para dorso, abdome ou membros inferiores. Difere da isquemia miocárdica pela infreqüente associação com náusea e vômitos, pela intensidade crescente e possível isquemia de territórios adjacentes ²⁹⁻³¹.

O acometimento das artérias emergentes da aorta ocorre em aproximadamente 30% dos pacientes com dissecção da aorta. O prejuízo da perfusão coronariana caracterizando angina pode ocorrer em até 3% dos pacientes; o comprometimento dos vasos do arco aórtico resultando em agitação psicomotora, perda da consciência e acidente vascular cerebral pode acometer até 7% dos pacientes; o déficit motor em membros inferiores secundários à isquemia medular em 1% a 2,5% dos pacientes; a insuficiência renal está presente em 6% a 8% dos pacientes; a angina abdominal por isquemia mesentérica em 1,5% e a isquemia de membros inferiores por prejuízo da perfusão ilíaco-femoral

em 13% dos pacientes²⁹⁻³¹.

O comprometimento da valva aórtica ocorre em torno de dois terços dos pacientes com dissecção proximal, sendo que, em mais da metade dos casos, a insuficiência valvar é importante e acompanhada de dispnéia, pela insuficiência cardíaca secundária a regurgitação aórtica²⁹⁻³¹.

O tamponamento cardíaco, um dos principais responsáveis pela instabilidade hemodinâmica desses pacientes com comprometimento proximal da aorta, pode estar presente entre 20% e 40% dos casos, variando conforme a brevidade do diagnóstico e encaminhamento do paciente para a correção cirúrgica. Pode também ocorrer ruptura da aorta descendente ou abdominal manifestada através de hemotórax, hemoperitônio ou sangramento para o retroperitônio²⁹⁻³¹.

Diagnóstico

Nas dissecções da aorta há a necessidade do diagnóstico preciso e imediato, porém, tão importante quanto o diagnóstico é à identificação do segmento ou segmentos da aorta que estão comprometidos, pela diferença de conduta terapêutica a ser tomada na fase aguda da doença.

As informações relevantes que auxiliam na conduta terapêutica são a extensão da dissecção, a identificação dos sítios de entrada e reentrada, de trombo na falsa luz do vaso, do envolvimento dos ramos aórticos, da presença e quantificação da insuficiência aórtica, do derrame pericárdico e do envolvimento dos óstios coronarianos. Portanto, em função do relatado, não existe um único exame que possa fornecer todas essas informações.

Ecocardiograma transesofágico apresenta elevada sensibilidade e

especificidade para a identificação e classificação da dissecção da aorta. É exame de fácil acesso, rápido de ser realizado além de permitir a precisa avaliação da valva aórtica, do derrame pericárdico e da função ventricular. Entre as suas limitações é possível citar alguns pontos cegos para a avaliação da aorta torácica e o fato de ser observador dependente.

A angiotomografia de aorta seria o outro exame a ser realizado na avaliação dos casos agudos pela sua sensibilidade, especificidade e velocidade de realização.

Tratamento

As dissecções agudas proximais (tipo I e II de DeBakey ou Stanford tipo A) deverão sempre ser encaminhadas para cirurgia o mais precocemente possível pela sua agressiva história natural. Já as dissecções distais (tipo III de DeBakey ou Stanford tipo B) em função da evolução mais benigna devem ser mantidas em tratamento medicamentoso, a não ser quando associadas às suas complicações de ruptura, isquemia visceral, medular ou de membros inferiores.

Quando a dissecção da aorta for crônica, as indicações do tratamento cirúrgico serão as mesmas das utilizadas para os aneurismas da aorta. Vale ressaltar que as dilatações secundárias a dissecção da aorta apresentam ruptura com diâmetros menores que aquelas secundárias ao aneurisma verdadeiro da aorta.

Variantes das dissecções da aorta torácica (dissecções atípicas da aorta)

Úlceras ateroscleróticas penetrantes (fig. 5A)

Descritas pela primeira vez por Shennan em 1934³², as úlceras ateroscleróticas penetrantes (UAP) caracterizam-se por apresentarem placas ateromatosas que ulceram e desorganizam a lâmina elástica interna, penetrando profundamente por meio da íntima até a camada média da aorta.

Essas placas podem provocar dissecção localizada intramedial, associada o grau variável de hematoma na parede da aorta, podendo se estender até a adventícia formando pseudoaneurismas, ou podem romper nas cavidades torácicas, mediastino e abdome³³. Geralmente acometem a aorta descendente. Estão presentes em pacientes com doença aterosclerótica avançada, preferencialmente em hipertensos, diabéticos, dislipidemicos, na sexta a oitava década de vida, não possuindo predileção por sexo.

Hematoma intramural (fig. 5B)

Descrito pela primeira vez por Krukenberg em 1920³⁴, o hematoma intramural da aorta (HIM) é uma doença aórtica aguda causada por sangramento na parede do vaso (nos vasavasorum da adventícia do vaso), porém diferentemente da dissecção aguda clássica não existe o comprometimento da camada íntima do vaso.

O hematoma intramural (HIM) supostamente se inicia pela ruptura dos vasavasorum formando hematoma na camada média da aorta. Pode ocorrer espontaneamente em pacientes hipertensos, associado à UAP ou após traumatismos torácicos não penetrantes.

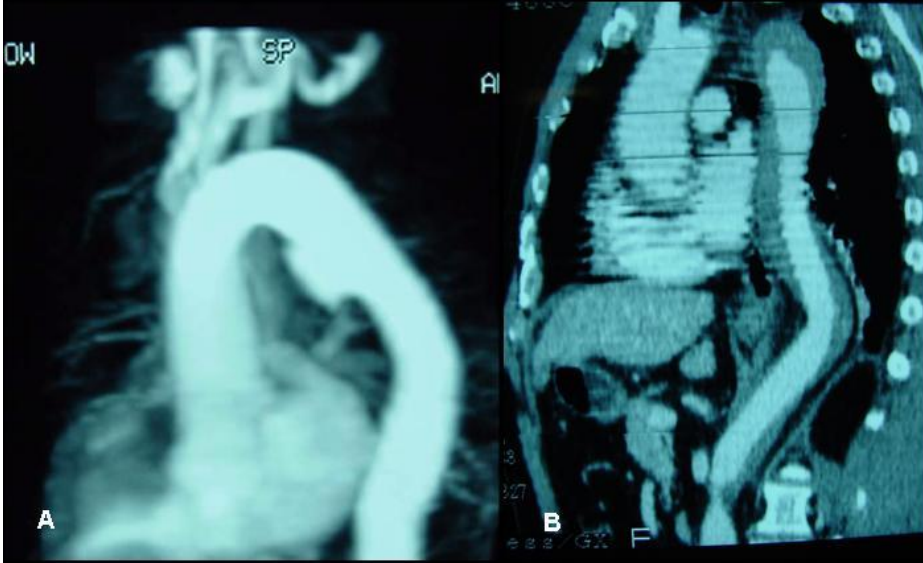


Figura 5. A. Angiotomografia de UAP em aorta descendente. B. Angiotomografia de HIM comprometendo toda a aorta descendente.

Manifestações clínicas (propostas por Coady, Rizzo e Elefteriades ³⁵)

A maioria dos pacientes apresentam dores lancinantes no precórdio ou nas costas, de início súbito podendo apresentar características migratórias (principalmente no HIM). Não costuma haver associação com eventos isquêmicos (diferente do que ocorre nas dissecções clássicas).

Os pacientes com dissecção tipo B, UAP e HIM (idade média respectivamente de 69,9; 73,9 e 74 anos) são mais idosos que aqueles portadores de dissecção do tipo A (média de 56,5 anos) ($p=0,0001$).

Ocorre concomitância com o aneurisma de aorta abdominal em 42% das UAP e 29% dos HIM.

Localizam-se preferencialmente na aorta torácica descendente, sendo a UAP em 89,5% das vezes e o HIM em 70,5%, em função da associação com a

doença aterosclerótica.

A incidência de ruptura na fase aguda da UAP foi de 42% e no HIM de 35%. Com exceção de um paciente, todos os acometimentos da aorta ascendente evoluíram à ruptura durante a fase aguda.

A história natural dos HIM (com ou sem associação a UAP) pode resultar na progressão para a delaminação ou ruptura do vaso, ou na regressão com desaparecimento da lesão (menos freqüente).

Tratamento

Os pacientes portadores de dissecção atípica da aorta torácica requerem tratamento à semelhança dos portadores das dissecções clássicas da aorta.

Síndrome de Marfan

Definição

É uma doença genética autossômica dominante de penetrância variável que afeta o gene da fibrilina, localizado no braço longo do cromossomo 15³⁶.

Dados epidemiológicos

A prevalência na população americana é de 4 a 6 por 100.000 habitantes, sem predileção por sexo ou grupos étnicos³⁷. Mais de 100 mutações genéticas do gene da fibrilina já foram descritos e relacionados a síndrome em questão. Em aproximadamente 30% dos casos, a ocorrência é esporádica, sem relação familiar, representando novas mutações dominantes.

Manifestações clínicas

A síndrome de Marfan foi descrito pelo pediatra francês Antoine Marfan em 1896 em uma menina de 5 anos de idade.

As principais manifestações clínicas desta síndrome ocorrem nos sistemas músculo esquelético, cardiovascular e ocular (tabela 1). A morte em geral decorre de complicações cardiovasculares .

O diagnóstico diferencial deve ser feito com a ectopia do cristalino, aracnodactilia congênita (síndrome de Beals), prolapso mitral familiar com aneurisma de aorta ascendente familiar e a síndrome de Stickler (artro-oftalmopatia hereditária). Algumas destas entidades são também decorrentes da mutação do gene da fibrilina.

Manifestações Ósseas ³⁸:

A dolicoestenomelia. Consiste na redução da razão do segmento superior para o inferior (menor que 0,85 em caucasianos e menor que 0,78 para a ascendência africana) ou na razão do comprimento dos braços para a altura maior que 1,05. A aracnodactilia (sinal do punho e do polegar), a deformidade da parede torácica anterior (pectus excavatum ou carinatum) e a escoliose também são sinais freqüentes. Ocorre ainda redução da extensão dos cotovelos (menor que 170°), pé plano, protusão acetabular, alterações da face como dolicocefalia, hipoplasia malar, abóbada palatina alta com dentes aglomerados, retrognatismo e enoftalmia.

Manifestações Oculares ^{37,38}:

A ectopia do cristalino é o achado mais freqüente (60%). A córnea achatada, o maior comprimento axial do globo ocular e a hipoplasia da íris são manifestações clínicas primárias da síndrome. A miopia, a ambliopia, o glaucoma, a catarata e o descolamento de retina também são achados comuns.

Manifestações Cardiovasculares ^{37,38}:

As anomalias cardiovasculares estruturais ocorrem em mais de 80% dos pacientes com Marfan. Podem estar presentes isoladamente ou não, envolvendo principalmente a aorta e as valvas aórtica e mitral. As manifestações mais comuns incluem a dilatação da aorta ascendente (envolvendo a região dos seios de Valsalva), a regurgitação aórtica, a dissecção da aorta e o prolapso da valva mitral com ou sem regurgitação mitral. A prevalência das manifestações cardiovasculares varia com a idade. Na criança, o prolapso da valva mitral e a regurgitação mitral grave são as manifestações mais comuns. Em adultos, predominam a dilatação da porção proximal da aorta ascendente, a regurgitação aórtica e a dissecção.

Em 1972, Murdoch e al.³⁹ demonstraram a precoce mortalidade dos portadores da síndrome de Marfan, entre a terceira e a quarta décadas de vida. A principal causa de morte foi cardiovascular em 93% dos casos, sendo na grande maioria das vezes secundária a dissecção e ruptura da aorta. As manifestações clínicas podem ser silenciosas existindo correlação do risco de dissecção com o diâmetro da aorta, sendo considerado crítico os valores acima de 5 cm.

Manifestações de outros sistemas^{40,41}:

O pneumotórax espontâneo ocorre em 5% dos indivíduos com Marfan. Podem ser encontradas bolhas nos ápices dos pulmões desses pacientes. Podem ocorrer alterações na pele e tegumento com presença de estrias atróficas, hérnias recorrentes ou incisionais. Por fim a ectasia dural lombossacra, presente em mais de 40% dos pacientes com síndrome de Marfan, pode ser responsável por dores persistentes na região lombar inferior.

Diagnóstico

O diagnóstico é clínico, realizado quando o paciente apresenta antecedentes familiares de parente de 1º grau acometido pela doença e pelo menos dois dos sistemas acometidos. Se o antecedente familiar for negativo, o paciente deve apresentar manifestações esqueléticas e pelo menos dois sistemas acometidos ⁴².

Tratamento

Nos pacientes com síndrome de Marfan deve-se utilizar o beta bloqueador com a finalidade de diminuir a DP/DT e conseqüentemente a progressão da dilatação aórtica, objetivando freqüência cardíaca de 60bpm. Utilizando o propranolol observaram-se diferenças na razão de crescimento aórtico dos pacientes tratados (diâmetro aórtico medido dividido pelo esperado) tendo sido de 0,023 no grupo tratado *versus* 0,084 no grupo controle ⁴³.

Doença inflamatória da aorta

Definição

A presença de células inflamatórias nas camadas média ou adventícia da aorta é indicativo de aortite. Macroscopicamente a doença inflamatória da aorta é caracterizada por um espessamento da parede do vaso que pode variar desde infiltrado edematoso na fase aguda até cicatriz fibrosa nos estadios mais avançados. Embora de origem desconhecida, acredita-se na relação com doença auto-imune.

As doenças inflamatórias da aorta compõem amplo espectro de alterações histológicas. A mais comum das doenças inflamatórias é a doença de Takayasu. Também faz parte desse grupo a arterite de células gigantes (aortite

granulomatosa), a aortite reumática, a doença de Behcet, a espondilite anquilosante entre outras.

Doença de Takayasu

A doença foi descrita em 1908 por Makito Takayasu, um oftalmologista japonês, em paciente com shunts artério-venosos na retina.

A arterite de Takayasu (AT) é uma doença rara, de etiologia desconhecida, que afeta a aorta e seus principais ramos, causando lesões aneurismáticas e estenóticas.

As mulheres são afetadas em 80 a 90% dos casos, principalmente entre 10 e 40 anos de idade. A inflamação pode estar restrita à aorta torácica ou abdominal e na progressão da doença é comum o aparecimento de lesões em todos os vasos da base, variando desde lesões localizadas até estenoses segmentares extensas. A aorta abdominal e artérias pulmonares estão envolvidas em até 50% dos pacientes. O grau de atividade da doença varia com o tempo, com aparentes exacerbações e reduções ou remissões na intensidade do processo inflamatório.

Classificação anatômica

Tipo I: Comprometimento do arco aórtico. Descrito por Shimizu em 1951 como doença caracterizada por isquemia cerebral, distúrbios visuais e redução do fluxo sanguíneo nas extremidades superiores do corpo.

Tipo II: Comprometimento toracoabdominal. Descrito por Kimoto em 1979 como coarctação atípica da aorta toracoabdominal associada à hipertensão arterial (freqüentemente de origem renovascular) e isquemia mesentérica.

Tipo III: Comprometimento difuso. Descrito por Inada em 1965 como comprometimento difuso da aorta e principais ramos.

Tipo IV: Comprometimento da artéria pulmonar. Descrito por Oota em 1940 e complementado por Lupi-Herrera em 1977 como hemoptise ou hipertensão pulmonar secundária a estenose e inflamação do tronco e ramos principais da artéria pulmonar.

Tipo V: Aneurismático. Descrito por Ueno em 1967 como aneurisma difuso da aorta e de seus ramos principais.

Morfologia

As aortas dos pacientes com arterite de Takayasu apresentam paredes espessadas, a íntima aumentada por fibrose, degeneração da camada média com perda de células musculares lisas e tecido elástico, hemorragia, proliferação da vasavascularum e espessamento da adventícia. A fase aguda da doença é caracterizada por infiltrado de células inflamatórias entre elas linfócitos, histiócitos, células gigantes, plasmócitos e polimorfonucleares. O padrão histológico da vasavascularum é o infiltrado perivascular de células mononucleares resultando no típico aspecto de casca de cebola. Na fase crônica, ocorre a obliteração desses vasos com formação de densa fibrose local. O acometimento de todas as camadas da aorta ocorre sobre extensões variadas, podendo acometer toda aorta ou segmentos espaçados por aorta sem doença. Pode-se ainda observar sobre a cicatriz antiga, áreas novas com doença ativa caracterizando o caráter progressivo da doença. Quando predominar a necrose, haverá tendência à evolução para a formação de aneurismas. Quando predominar o componente proliferativo da íntima a doença oclusiva da aorta e de seus ramos será mais freqüente.

Manifestações clínicas

A apresentação clínica caracteriza-se por uma fase aguda com sintomas

constitucionais, seguido por meses até anos quando os sintomas serão decorrentes da fibrose e/ou oclusão vascular (fase crônica).

O diagnóstico de doença de Takayasu deve ser suspeitado principalmente quando mulheres jovens apresentarem sinais de doença oclusiva, principalmente com ausência de pulso carotídeo, subclávio, braquial ou radial e história de febre recente de origem desconhecida.

Ishikawa ⁴⁴ propôs critérios diagnósticos para a doença aguda:

A paciente freqüentemente tem menos que 40 anos de idade.

Presença de doença em artéria subclávia direita ou esquerda.

Presença de quatro ou mais critérios menores: elevada taxa de sedimentação eritrocitária, hipertensão, insuficiência aórtica, ectasia ânulo-aórtica, lesão da artéria pulmonar, da carótida comum esquerda, do tronco braquiocefálico, da aorta descendente ou abdominal. Se ambas as artérias subclávias estiverem comprometidas, somente dois critérios menores serão necessários para o diagnóstico.

Tratamento

O tratamento clínico da fase aguda com corticoterapia isolada pode ser eficiente para o alívio dos sintomas sistêmicos em mais de 75% dos pacientes ⁴⁵. Kerr et al. ⁴⁶ conseguiram resolução da fase aguda em 80% de seus pacientes com a associação de ciclofosfamida ou metotrexate a corticoterapia. A dose de esteróide recomendada por é de 1mg/kg/dia, dose máxima de 60mg por 1 mês, sendo titulada gradualmente de acordo com a resposta clínica até por 2 anos com a dose de manutenção. A associação do metotrexate com a prednisona durante o período de 2 anos tem sido sugerido na dose de 0,3mg/kg/semana (dose máxima

não deve exceder 15mg/semana).

A indicação cirúrgica é preconizada na presença de hipertensão renovascular, isquemia cerebral, coronária ou claudicação importante.

O tratamento da doença oclusiva pode ser feito com enxerto interposto, por derivações extra-anatômicas ou através da abordagem endovascular com angioplastia. A recidiva da doença com reestenoses ou dilatações não é pequena.

Diagnóstico nas doenças da aorta

O diagnóstico das doenças da aorta quando não associado às suas complicações de ruptura ou dissecção, na maioria das vezes, é achado ocasional de exame de rotina para investigação de outras doenças. Somente o aneurisma da aorta abdominal pode ser identificado secundariamente ao exame físico do paciente.

Historicamente o método clássico no estudo das doenças da aorta foi a arteriografia. Em função da invasividade do método, das suas limitações e de seus efeitos adversos, a angiografia é hoje um exame pouco utilizado.

A ecocardiografia, a tomografia e a ressonância magnética constituem modalidades não invasivas eficientes e comumente disponíveis para o estudo da aorta.

Eletrocardiograma.

As doenças da aorta não apresentam achados eletrocardiográficos específicos, sendo as alterações encontradas relacionadas a doenças sistêmicas ou secundárias à alterações impostas pela doença de base.

Radiografia de tórax

O exame radiológico do tórax alterado geralmente é o primeiro indício da doença da aorta. Na projeção pósterio-anterior a dilatação da aorta produz um contorno convexo no mediastino superior à direita ou à esquerda respectivamente quando houver dilatação no segmento ascendente ou descendente da aorta torácica (fig. 6). Na projeção lateral existe perda do espaço aéreo retroesternal. No entanto nos casos de pequenas dilatações a imagem da aorta pode ficar obscurecida pela silueta cardíaca não sendo evidente a radiografia simples do tórax.

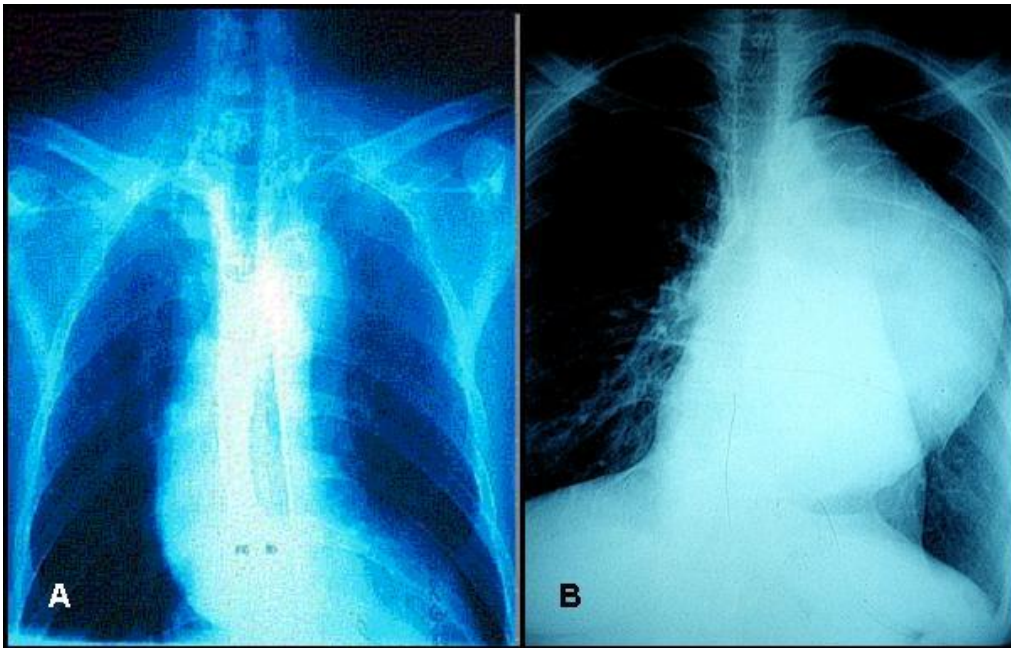


Figura 6. A. Radiografia de tórax em PA com dilatação da aorta ascendente. B. Radiografia de tórax em PA com dilatação da aorta descendente.

Aortografia

Historicamente proposto por Seldinger em 1953, esse método de

visualização direta da aorta foi, até a pouco, considerado como a melhor forma para o diagnóstico das doenças da aorta. É capaz de mapear toda aorta e, através de imagem bidimensional, caracterizar tridimensionalmente toda a aorta, fornecendo informações precisas sobre os seus ramos, orifícios de entrada e reentradas, locais de ruptura, ulcerações e pseudo-aneurismas. O maior benefício da aortografia é determinar a relação do aneurisma com os vasos do arco. A aortografia também permite diagnosticar a insuficiência aórtica e a alteração cefálica do óstio coronariano. É indicada nos pacientes com idade acima de 40 anos para afastar doença coronariana concomitante. Suas limitações se devem ao fato de proporcionar somente avaliação endovascular, não possibilitando a identificação de trombos ou do estado da parede da aorta.

Atualmente retorna como método de imagem de grande relevância pela possibilidade do tratamento endovascular das doenças da aorta e seus ramos (fig. 7).

É método invasivo que pode apresentar complicações relacionadas ao uso dos cateteres, ao uso do contraste (reações alérgicas e insuficiência renal) e complicações neurológicas como o acidente vascular cerebral, convulsão, paraplegia entre outras ⁴⁷.

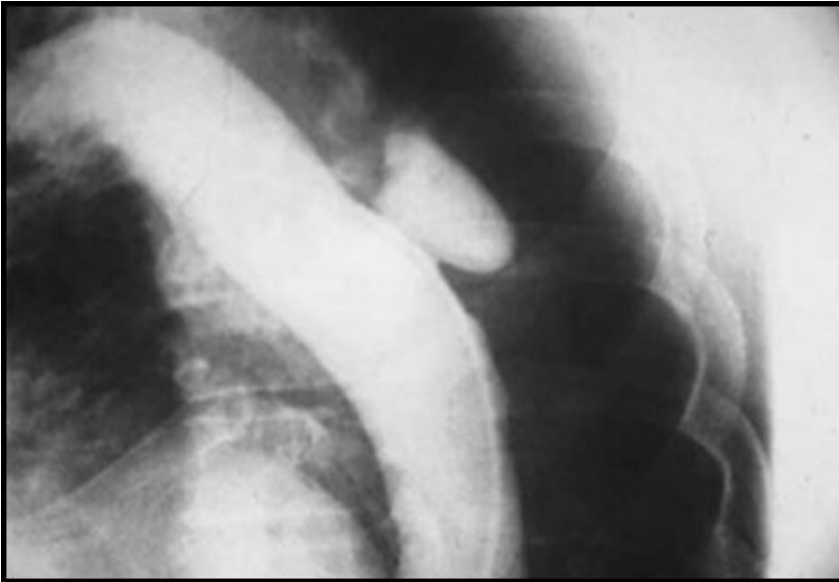


Figura 7. Aortografia ilustrando grande UAP em aorta descendente.

Ecocardiografia transesofágica (TEE)

A ecocardiografia fornece avaliação completa em relação às funções sistólica e diastólica dos ventrículos esquerdo e direito, ao funcionamento das valvas cardíacas, a espessura de parede do músculo cardíaco, a avaliação de isquemia regional e presença de derrame pericárdico. A visualização da aorta apresenta limitações principalmente na porção distal da aorta ascendente e na transição arco aórtico - aorta descendente pelo distanciamento dessas porções da aorta em relação ao esôfago (localização do transdutor) e pela interposição de estruturas como o brônquio fonte direito.

A sua grande vantagem se deve ao fato de ser método de aquisição de imagem portátil, permitindo ser trazido à beira do leito para a rápida realização do diagnóstico, o que é particularmente importante nas afecções agudas da aorta ⁴⁸.

Tomografia computadorizada (CT)

Método diagnóstico não invasivo, cuja formação de imagem depende da atenuação radiográfica dos tecidos e dos meios de contraste para a visualização da imagem. Apresenta grande disponibilidade no nosso meio, é de rápida execução e possibilita imagens de reconstrução tridimensional com alta definição. É capaz de fornecer informações sobre as estruturas adjacentes à aorta, a espessura da parede ventricular, a presença de calcificação de coronárias, de derrame pericárdico e suas alterações, das dimensões da aorta, sua extensão comprometida, sobre a presença de trombos, as características da parede da aorta, suas delaminações, hematomas, ulcerações, as principais ramificações e suas oclusões. As desvantagens da utilização desse método se relacionam a possibilidade de alergia ao contraste necessário e a insuficiência renal ⁴⁷.

Ressonância magnética (RM)

Método diagnóstico cujas imagens baseiam-se na concentração do hidrogênio móvel do sangue e dos tecidos para gerar a imagem. Apresenta indicação semelhante à CT, alta de definição e possibilidade de reconstrução tridimensional de imagens. Apresenta vantagem em relação à CT por não expor o paciente à radiação ionizante, nem a administração de contrastes iodados. As desvantagens estão relacionadas ao custo mais elevado do exame, a execução demorada, não sendo prático para pacientes politraumatizados ou clinicamente instáveis e são contra-indicados para pacientes portadores de próteses metálicas, tais como marcapasso ou clips cirúrgicos ⁴⁷.

Tratamento cirúrgico

Cirurgias na aorta ascendente

O tratamento cirúrgico convencional dos aneurismas da aorta ascendente sem o comprometimento da porção sinotubular é realizado através da interposição de tubo de dacron. Quando ocorrer o comprometimento da região sinotubular, associado à insuficiência aórtica a interposição de conduto valvulado com reimplante dos óstios coronários no enxerto é o procedimento mais frequentemente realizado. A operação proposta por Bentall e De Bono em 1966⁴⁹ é, há muito, estabelecida na literatura pela sistematização técnica e excelência dos resultados imediatos e tardios (fig. 8). Outra operação clássica para o tratamento cirúrgico da aorta ascendente e valva aórtica relacionada à interposição de conduto valvulado é a operação de Cabrol⁵⁰. Esta operação é utilizada hoje, principalmente quando os óstios coronarianos estiverem situados muito próximos ao anel aórtico ou em reoperações, quando a dissecação da aorta ascendente e óstios coronarianos representam risco adicional de lesão iatrogênica.

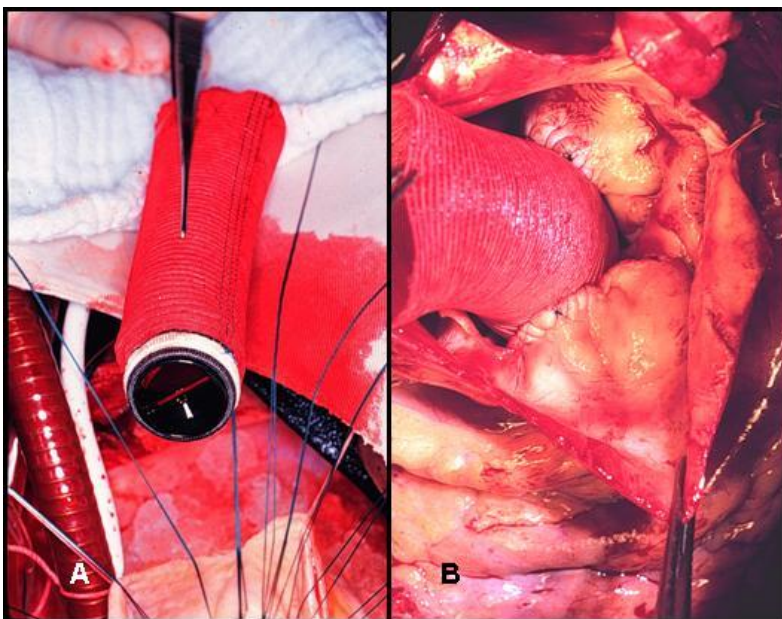


Figura 8. A. Fotografia intra-operatória do tubo valvulado dentro do aneurisma ressecado. B. Fotografia intra-operatória do aspecto final da operação.

No entanto, problemas relacionados a necessidade de anticoagulação continuada e a presença de prótese valvular mecânica (tromboembolismo e endocardite), estimularam o desenvolvimento de alternativas técnicas operatórias à utilização do conduto valvulado.

Com esse objetivo desenvolveu-se a operação da substituição radical da aorta ascendente com preservação da valva aórtica. As duas técnicas operatórias descritas foram a do remodelamento e a do reimplante, respectivamente propostas por Yacoub em 1983 e David e Feindel em 1992 ^{51,52}.

Em ambas as operações é necessário a completa ressecção da porção proximal da aorta ascendente, preservando uma pequena rima de tecido de 3 a 5mm do anel aórtico e pilares comissurais para posterior sutura no enxerto. Os óstios coronarianos também são dissecados e reparados como dois botões. Após

a reavaliação dos folhetos da valva aórtica, se continua o procedimento, desde que haja boa coaptação entre eles.

Na técnica do remodelamento, para a continuação do procedimento, recorta-se o enxerto escolhido longitudinalmente, dividindo-o em três, afim de se formar os três novos seios de Valsalva. A seguir essas três “línguas” são suturadas nas rimas de aorta preparadas anteriormente. Completa-se a operação com o reimplante dos óstios coronarianos e a anastomose distal na aorta ascendente.

Na técnica do reimplante, o enxerto é fixado externamente, envolvendo o anel aórtico e pilares comissurais, abaixo dos folhetos da valva aórtica. A rima de aorta previamente preparada é suturada por dentro do enxerto fixando a valva aórtica. Completa-se o procedimento com o reimplante dos óstios coronarianos e a anastomose distal na aorta ascendente.

A diferença básica dos dois procedimentos é a falta da fixação anular que ocorre na técnica do remodelamento, possibilitando futura dilatação anular e recidiva da insuficiência aórtica. E a possibilidade da não reconstrução dos novos seios de Valsalva, ocorrendo alteração da dinâmica da perfusão coronariana e possível traumatismo dos folhetos da valva aórtica no enxerto, resultando em lesão estrutural e insuficiência aórtica que pode ocorrer quando utilizado a técnica do reimplante ^{53,54}.

O seguimento tardio comparativo mostra que, através da técnica do reimplante, houve uma menor recidiva da insuficiência aórtica, assim como uma menor necessidade de reintervenção ^{51,53}.

Cirurgias no Arco Aórtico

As operações sobre o segmento do arco aórtico evoluíram em paralelo as técnicas de proteção cerebral, uma vez que a interrupção do fluxo sanguíneo nessa região é necessária para a interposição do enxerto ramificado ou não no arco aórtico.

Cirurgias na aorta descendente e toraco-abdominal

As operações sobre esse segmento da aorta apresentam morbimortalidade elevada, principalmente em função das complicações relacionados à isquemia medular e visceral. Através da interposição de tubo de dacron é possível a substituição de extensos segmentos da aorta descendente ou toraco-abdominal. Porém através do advento das próteses endovasculares auto-expansíveis, os stents de aorta, existe hoje a possibilidade de resolução da maioria das doenças da aorta descendente com menor incidência de paraplegia e mortalidade, permitindo recuperação mais precoce dos pacientes (fig. 9). As limitações desta forma de tratamento estão relacionadas às características anatômicas dos locais de ancoragem das endopróteses, das vias de acesso por onde serão introduzidas, e pela possibilidade de vazamento proximal ou distal que pode ocorrer durante o seguimento do paciente, uma vez que estas próteses são fixadas por apoio na parede da aorta.

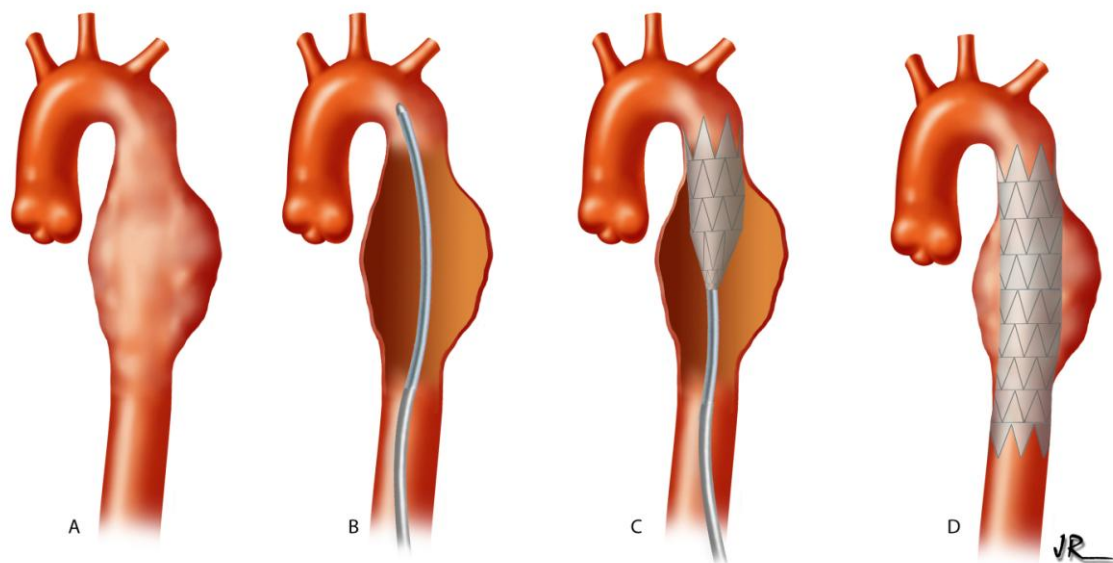


Figura 9. Desenho esquemático do tratamento endovascular do aneurisma da aorta descendente. A. Desenho do aneurisma na aorta descendente. B. Introdução da corda guia para a navegação e sustentação da endoprótese. C. Stent de aorta com abertura parcial. D. Aspecto final do stent excluindo da circulação o aneurisma da aorta descendente.

Tratamento cirúrgico das doenças associadas

A presença de doença coronariana é descrita em 25% dos pacientes submetidos ao tratamento cirúrgico dos aneurismas de aorta ascendente.

A presença de insuficiência mitral, também é observada frequentemente em pacientes com aneurismas principalmente em pacientes com síndrome de Marfan, com uma incidência de 30%.

Todas as alterações concomitantes diagnosticadas durante a investigação pré-operatória deverão ser corrigidas no mesmo ato operatório.

Referências bibliográficas

1. Hannuksela M, Lundqvist S, Carlberg B. Thoracic aorta--dilated or not? Scand Cardiovasc J 2006;40(3):175-8.
2. Hager A, Kaemmerer H, Rapp-Bernhardt U, et al. Diameters of the thoracic aorta throughout life as measured with helical computed tomography. J Thorac Cardiovasc Surg 2002;123:1060-6.
3. Dobrin PB. Mechanical properties of arteries. Physiol Rev 1978;58(2):397-460.
4. Wolinsky H, Glagov S. A lamellar unit of aortic medial structure and function in mammals. Circ Res 1967;20(1):99-111.
5. Dobrin PB, Baker WH, Gley WC. Elastolytic and collagenolytic studies of arteries. Arch Surg 1984;119(4):405-9.
6. White JV. Role of adventitial defects in the pathogenesis of aortic aneurysms. In Veith F (ed): Current Critical Problems in Vascular Surgery, vol 5. St Louis, Quality Medical Publishing, 1993, pp293-301.
7. Movat HZ, More RH, Haust MD. The diffuse internal thickening of the human aorta with aging. Am J Pathol 1958;34:1023-31.
8. Coady MA, Rizzo JA, Hammond GL, et al. Penetrating ulcer of thoracic aorta: What is it? How do we recognize it? How do we managed it? J Vasc Surg 1998;27(6):1006-16.
9. Schmid FX, Bielenberg K, Schneider A, Haussler A, Keyser A, Birnbaum D. Ascending aortic aneurysm associated with bicuspid and tricuspid aortic valve: involvement and clinical relevance of smooth muscle cell apoptosis

- and expression of cell death-initiating proteins. *Eur J Cardio-thoracic Surg* 2003;23: 537-43.
10. Szilagyi DE, Smith RF, De Russo FJ, et al. Contribution of abdominal aortic aneurysmectomy to prolongation of life. *Ann Surg* 1966;164(4):678-99.
 11. Guirguis EM, Barber GG. The natural history of abdominal aortic aneurysms. *Am J Surg* 1991;162(5):481-3.
 12. Darling RC. Ruptured arteriosclerotic abdominal aortic aneurysms: a pathologic and clinical study. *Am J Surg* 1970;119(4):397-401.
 13. Coady MA, Rizzo JÁ, Hammond GL, et al. What is the appropriate size criterion for resection of thoracic aortic aneurysms? *J Thorac Cardiovasc Surg* 1997;113(3):476-91.
 14. Dapunt OE, Galla JD, Sadeghi AM, et al. The natural history of thoracic aortic aneurysms. *J Thoracic Cardiovasc Surg* 1994;107(5):1323-33.
 15. Hirose Y, hamada S, Takamiya M, et al. Aortic aneurysms: Growth rates measured with CT. *Radiology* 1992;185(1):249-52.
 16. Darling RC, Messina CR, Brewster DC, Ottinger LW. Autopsy study of unoperated abdominal aortic aneurysms: the case for early resection. *Circulation* 1976;56(2):161-4.
 17. Crawford ES, Svensson LG, Coselli JS, Safi HJ, Hess KR. Surgical treatment of aneurysm and/or dissection of the ascending aorta, transverse aortic arch, and ascending aorta and transverse aortic arch: factors influencing survival in 717 patients. *J Thorac Cardiovasc Surg* 1989;98:659-67.

18. Ejiri J, Inoue N, Tsukube T, Munezane T, Hino Y, Kobayashi S, Hirata-Kawashima S, Imajoh-Ohmi S, Hayashi Y, Yokozaki H, Okita Y, Yokoy M. Oxidative stress in the pathogenesis of thoracic aortic aneurysm: protective role of statin and angiotensin II type I receptor blocker. *Cardiovasc Res* 2003;59:988–96.
19. Thompson MM. Controlling the expansion of abdominal aortic aneurysms. *Br J Surg* 2003;90:897–8.
20. Isselbacher E M. Thoracic and abdominal aortic aneurysm. *Circulation* 2005;111:816-28.
21. Yun KL. Ascending aortic aneurysm and aortic root disease. *Coron Art Disease* 2002;13:70-84.
22. Svensson LG, Sun J, Nadolony E, Kimmel WA. Prospective evaluation of minimal blood use for ascending aorta and aortic arch operations. *Ann Thorac Surg* 1995;59:1501-8.
23. Crawford ES, Hess KR, Cohen ES, et al. Rupture aneurysm of the descending thoracic and thoracoabdominal aorta: analysis according to size and treatment. *Ann Surg* 1991;213:417-25.
24. Svensson LG, Crawford ES, Hess KR, et al. Dissection of the aorta and dissecting aortic aneurysms: improving early and long-term surgical results. *Circulation* 1990;82(5):24-38.
25. Dias RR. Quando indicar o tratamento cirúrgico do aneurisma da aorta torácica? *J SOCESP* 2004;4:5.
26. DeBakey ME, Henley WS, Cooley DA, et al. Surgical management of

- dissecting aneurysms of the aorta. *J. Thorac Cardiovasc Surg* 1965;49:130-49.
27. Daily PO, Trueblood W, Stinson EB, et al. Management of acute aortic dissections. *Ann Thorac Surg* 1970;10:237-47.
28. Coady MA, Rizzo JÁ, Goldstein LJ, Elefteriades JÁ. História natural, patogênese e etiologia dos aneurismas e dissecções da aorta torácica. *Clin Cardiol Am N* 1999;17(4):836-9.
29. Crawford ES, Svensson LG, Coselli JS, et al. Aortic dissection and dissecting aortic aneurysms. *Ann Surg* 1988;208:254-73.
30. Kazui T, Washiyama N, Bashar AHM, et al. Surgical outcome of acute type A aortic dissection: analysis of risk factors. *Ann Thorac Surg* 2002;74:75-82.
31. Apaydin A, Buket S, Posacioglu H, et al. Perioperative risk for mortality in patients with acute type A aortic dissection. *Ann Thorac Surg* 2002;74:2034-9.
32. Shennan T. Dissecting aneurysms. Medical Research Council, Special Report Series, nº193, 1934.
33. Cooke JP, Kazmier FJ, Orszulak TA. The penetrating aortic ulcer: Pathologic manifestations, diagnosis, and management. *Mayo Clin Proc* 1988;63:718-25.
34. Neinaber CA, Von Kodolitsch Y, Peterson B, et al. Intramural hemorrhage of the aorta: Diagnostic and therapeutic implications. *Circulation* 1995;92:1465-72.
35. Coady MA, Rizzo JÁ, Elefteriades JÁ. Variantes patológicas de dissecções da aorta torácica. *Clin Cardiol Am N* 1999;17(4):868-71.

36. Lee B, Godfrey M, Vitale E, et al. Linkage of Marfan syndrome and a phenotypically related disorder to two different fibrillin genes. *Nature* 1991;352:330-4.
37. Pyeritz RE, McKusick VA. The Marfan syndrome syndrome: Diagnosis and management. *N Engl J Med* 1979;300:772-9.
38. DePaepe A, Devereux RB, Dietz HC. Revised diagnostic criteria for the Marfan syndrome. *Am J Med Genet* 1996;62:417-26.
39. Murdoch JL, Walker BA, Halpern BL, Kuzma JW, McKusick VA. Life expectancy and causes of death in the Marfan syndrome. *N Engl J Med* 1972;286:804-8.
40. Hall JR, Pyeritz RE, Dudgeon DL, et al. Pneumothorax in the Marfan syndrome: Prevalence and therapy. *Ann Thorac Surg* 1984;37:500-4.
41. Pyeritz RE, Fishman EK, Bernhardt BA, et al. Dural ectasia is a common feature of Marfan syndrome. *Am J Hum Genet* 1988;43:726-32.
42. Mellion MB. Diagnosing Marfan Syndrome. *Heart Disease and Stroke* 1994;3:241-5.
43. Shores J, Berger KR, Murphy EA, Pyeritz RE. Progression of aortic dilatation and the benefit of long term (beta)-adrenergic blockade in Marfan's syndrome. *N Engl J Med* 1994;330:1335-41.
44. Ishikawa K. Diagnostic approach and proposed criteria for the clinical diagnosis of Takayasu's arteriopathy. *J Am Coll Cardiol* 1988;12:964-72.
45. Morooka S, Ito I, Yamaguchi H, et al. Follow-up observations of aortitis syndrome. *Jpn Heart J* 1972;13:201-13.
46. Kerr GS, Hallahan CW, Giordano J, et al. Takayasu arteritis. *Ann Intern Med*

1994;120:919-29.

47. Svensson LG, Crawford ES. Aortic dissection and aortic aneurysm surgery: clinical observations, experimental investigations and statistical analyses. *Curr Probl Surg* 1992;29:819-912.
48. Konstadt SN, Reich DL, Quintana C, et al. The ascending aorta: How much does transesophageal echocardiography see? *Anesth Analg* 1994;78:240-4.
49. Bentall HH, De Bono A. A technique for complete replacement of the ascending aorta. *Thorax* 1968;23:338-9.
50. Cabrol C, Pavie A, Gandjbakhch I, et al. Complete replacement of ascending aorta with reimplantation of coronary arteries. New surgical approach. *J Thorac Cardiovasc Surg* 1981;81:309-15.
51. Sarsan MAI, Yacoub M. Remodeling of the aortic valve annulus. *J Thorac Cardiovasc Surg* 1993;105:435-8.
52. David TE, Feindel CM. Aortic valve-sparing operation for patients with aortic incompetence and aneurysm of the ascending aorta. *J Thorac Cardiovasc Surg* 1992;103:617-22.
53. Feindel CM, David TE. Aortic valve sparing operations: basic concepts. *Intern J Cardiol* 2004;97:61-6.
54. Bethea BT, Fitton TP, Alejo DE, et al. Results of aortic valve sparing operations: Experience with remodeling and reimplantation procedures in 65 patients. *Ann Thorac Surg* 2004;78:767-72.

Tabela 1. Características clínicas dos pacientes com síndrome de Marfan

Manifestações esqueléticas

Crescimento ósseo

alta estatura / membros longos / dedos compridos

Flexibilidade articular

hiperextensibilidade articular / subluxação ou deslocamento articular

Deformidade da coluna

escoliose / lordose / alargamento do canal espinhal / epondilolistese

Deformidades da parede torácica

pectus excavatum / petus carinatum / deformidades de arco costal

retrognatia / palato elevado e arqueado / contraturas congênicas / osteopenia

Manifestações cardiovasculares

Aorta

dilatação da aorta ascendente / dissecação aorta / regurgitação valvar aórtica

Mitral

prolapso valva mitral / insuficiência mitral / calcificação do anel mitral

Aneurisma de outros locais

aneurisma abdominal / aneurisma de Berry

Arritmias

Endocardite

Manifestações oculares

subluxação do cristalino / deslocamento de retina / miopia / globo ocular alongado

Outras manifestações

Pele

estrias densas / hérnias: inguinal, umbilical, diafragmática e incisional

Neurológico

ectasia dural / meningocele lombossacral / dilatação da cisterna magna

dificuldade de aprendizado / hiperatividade

Musculares

Miopatias

Pulmonares

bolhas enfisematosas / pneumotórax espontâneo / apnéia do sono